

# DB33

## 浙江省地方标准

DB 33/T XXXXX.4—XXXX

### 实验动物 长爪沙鼠 第4部分：组织病理检查规程

Laboratory animal Mongolian gerbil

Part 4: Guideline of histopathological examination

(报批稿)

XXXX - XX - XX 发布

XXXX - XX - XX 实施

浙江省质量技术监督局 发布

## 前 言

《实验动物 长爪沙鼠》分为七个部分：

- 第1部分：微生物控制等级及监测；
- 第2部分：寄生虫控制等级及监测；
- 第3部分：遗传质量控制；
- 第4部分：组织病理检查规程；
- 第5部分：配合饲料营养成分；
- 第6部分：环境及设施；
- 第7部分：饲养管理规程。

本部分为《实验动物 长爪沙鼠》的第4部分。

本部分由浙江省科技厅提出并归口。

本部分起草单位：浙江省医学科学院、杭州师范大学。

本部分的主要起草人：褚晓峰、郭红刚、宋晓明、戴方伟、赵德明、杨利峰、李巍、卢领群、应华忠、萨晓婴。

本部分为首次发布。

# 实验动物 长爪沙鼠

## 第 4 部分：组织病理检查规程

### 1 范围

本部分规定了实验动物长爪沙鼠（Mongolian gerbil）组织病理检查的内容和方法，包括检查规则、检查程序等。

本部分适用于实验动物长爪沙鼠的组织病理检查。

### 2 术语和定义

下列术语和定义适用于本文件。

#### 2.1

长爪沙鼠 Mongolian gerbil (*Meriones unguiculataus*)

经人工饲养，对其携带的病原微生物和寄生虫实行控制，遗传背景明确或者来源清楚，用于科学研究、教学、生产和检定以及其他科学实验的长爪沙鼠。

### 3 缩略语

ALB: 白蛋白  
ALP: 碱性磷酸酶  
ALT: 丙氨酸氨基转移酶  
AST: 天门冬氨酸氨基转移酶  
BUN: 尿素氮  
CK: 肌酸激酶  
CRE: 肌酐  
GLU: 血糖  
HCT: 红细胞比积  
HGB: 血红蛋白  
LDH: 乳酸脱氢酶  
MCH: 平均红细胞血红蛋白含量  
MCHC: 平均红细胞血红蛋白浓度  
MCV: 平均红细胞体积  
MPV: 平均血小板体积  
PCT: 血小板比积  
PLT: 血小板  
RBC: 红细胞

WBC: 白细胞  
T-BIL: 总胆红素  
T-CHO: 总胆固醇  
TG: 甘油三脂  
TP: 总蛋白  
NE:嗜中性白细胞  
EO: 嗜酸性白细胞  
LY:淋巴细胞  
MO:单核细胞  
HDL:高密度脂蛋白  
LDL:低密度脂蛋白  
UA: 尿酸

#### 4 检查规程

##### 4.1 检查对象

疑似患病动物或必要时，进行采样和检查。

##### 4.2 采样要求

###### 4.2.1 方式

对疑似患病动物，应选择临床症状典型者进行及时采样和检查。或必要时，选择12周龄以上长爪沙鼠用于检测，随机抽样。

###### 4.2.2 检测程序

检测程序按图1执行。

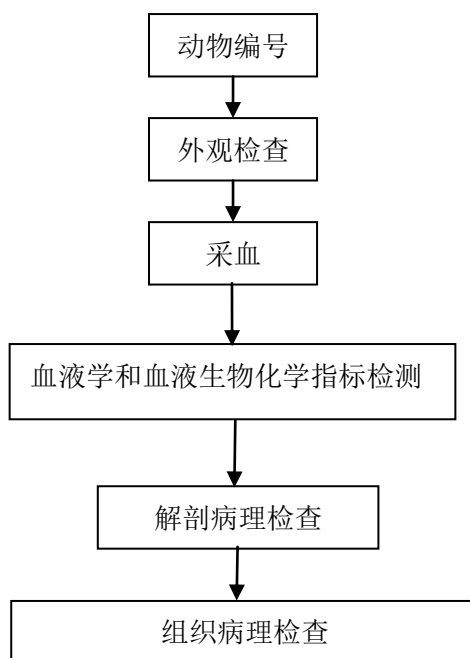


图1 检查程序

## 5 检查

### 5.1 外观检查

精神状态、被毛、皮肤、天然孔、营养状况、运动状态。

### 5.2 血液学检查

#### 5.2.1 采样要求

动物准备：禁食12 h~20 h。当疑似患病时，应及时采样。

采血量：1 mL~2 mL。

标本储存条件：4℃条件下不超过12 h。

#### 5.2.2 检测项目

RBC、HCT、MCV、RDW、HGB、MCH、MCHC、PLT、MPV、WBC、NE、BA、EO、LY和MO。

#### 5.2.3 正常值参考范围

长爪沙鼠血常规指标正常值参考范围参见附录A。

### 5.3 血液生物化学检查

#### 5.3.1 采样要求

动物准备：禁食12 h~20 h。当疑似患病时，应及时采样。

采血量：1 mL~2 mL。

标本处理：室温放置30 min~60 min，3000 rpm 离心5 min，取血清用于检测。

标本储存条件：血清标本密封、避光保存，4℃条件下不超过24 h。

### 5.3.2 检测项目

CRE、BUN、ALP、CK、LDH、TP、ALB、GLU、TG、TBIL、TCH、ALT、AST、HDL、LDL、UA。

### 5.3.3 正常值参考范围

长爪沙鼠血清生物化学指标正常值参考范围参见附录B。

## 5.4 解剖病理检查

### 5.4.1 安乐死

实验动物常规麻醉后处死。

### 5.4.2 大体解剖

#### 5.4.2.1 解剖程序

体表检查→皮下检查→剖开腹腔实施一般视检→摘出腹腔脏器并检查→摘出骨盆腔脏器并检查→剖开胸腔作一般视检→摘出胸腔脏器并检查→摘出口腔和颈部器官并检查→剖开颅腔，摘出头部器官并检查→剖开脊椎管，摘出脊髓并检查→肌肉、关节和淋巴结检查→骨和骨髓检查。

#### 5.4.2.2 检查内容

根据实验要求或检查目的不同，选择性地检查组织脏器或做全身脏器检查。全身组织脏器的大体病变检查程序可参见附录C。

体表：被毛、皮肤、天然孔、营养状况。

皮下：脂肪、乳腺、颌下腺、睾丸、附睾。

头颈部：口腔、鼻腔、大脑、小脑、脑干、垂体、甲状腺、甲状旁腺。

胸腔：胸腔液、胸腺、肺和肺门淋巴结、心包、心包液和心脏、主动脉、气管和支气管。

腹腔：腹腔液、脾脏和脾门淋巴结、肝脏、胆囊、肝门部位的血管、胆管和淋巴结、胰腺、肾脏、肾上腺、胃、肠道（十二指肠、空肠、回肠、盲肠、结肠、直肠）、肠系膜淋巴结。

盆腔：膀胱、前列腺、精囊腺、卵巢、输卵管、子宫、阴道。

## 5.5 组织病理检查

### 5.5.1 组织标本取材

参见附录D。

### 5.5.2 检查内容

可根据检查目的不同，确定需要取材的组织脏器或做全身脏器的取材。

全身脏器包括：血液循环系统（心脏），呼吸系统（肺），消化系统（颌下腺、胃、十二指肠、空肠、回肠、盲肠、结肠、直肠、肝脏、胰腺），泌尿系统（肾脏、膀胱），生殖系统（睾丸、附睾、前

列腺、凝固腺、精囊腺、卵巢、子宫角、子宫体、子宫颈、阴道），免疫系统（胸腺、脾、肠系膜淋巴结），神经系统（脑），内分泌系统（甲状腺、垂体），以及大体解剖检查发现异常的器官和组织。

### 5.5.3 病理组织制片

常规石蜡切片，伊红-苏木精染色，必要时进行免疫组织化学鉴定。

### 5.5.4 阅片及分析

由具有病理诊断经验的病理学专业人员进行。

## 6 结果判断

### 6.1 外观、血液学和血液生化检查结果判断

#### 6.1.1 判断标准

检查结果分为四个等级，分别为未见异常、轻微异常、中度异常和明显异常，判定标准如下：

- a) 未见异常：动物外观无异常，同时血液化验指标均在正常参考值范围内；
- b) 轻微异常：动物外观无明显异常，但是血液化验指标有 1 项~2 项异常升高或降低，最大变异不超过正常参考值范围临界值的 20%；
- c) 中度异常：
  - 1) 动物外观无明显异常，但是超过 2 项血液化验指标异常升高或降低，最大变异达到正常参考值范围临界值 20%~50%；
  - 2) 动物外观轻微或中度异常，同时超过 2 项血液化验指标异常升高或降低，最大变异达到正常参考值范围临界值 20%~50%；
- d) 明显异常：
  - 1) 动物外观无明显异常，但是超过 2 项血液化验指标异常升高或降低，最大变异超过正常参考值范围临界值的 50%；
  - 2) 动物外观轻微或轻度异常，同时超过 2 项血液化验指标异常升高或降低，最大变异超过正常参考值范围临界值的 50%；
  - 3) 动物外观明显异常。

#### 6.1.2 结果确认

检查结果出现异常变化时，需要重复检测一次。当两次检测结果不相符时，对于血常规指标需再以显微镜检测做最终判定，对于血清生物化学指标则需再做第三次检测，以其中两次一致的结果为准。

### 6.2 解剖病理检查结果判断

解剖病理检查结果为4分评定法，分为五个等级，分别为未见异常、轻微病变、中度病变、严重病变、非常严重病变，判定标准见表1。

表1 分级判定

计分	分级	描述
0	未见异常	在研究条件下，考虑到年龄、性别和动物的负荷等因素，认为组织未见异常。
1	轻微病变	表现出的变化程度刚刚超过正常范围。
2	中度病变	通常情况下，病变能被轻易认出，但尚不严重。

3	严重病变	病变显著，但很有发展到更加严重的可能。
4	非常严重病变	组织器官大面积区域发生病变。

### 6.3 组织病理检查结果判断

组织病理检查报告应由具有组织病理诊断经验的病理学专业人员出具，当需要对疾病作出诊断时，应由具有病理诊断经验的病理学专业人员对所取组织器官的主要病变进行描述，确定病变类型及特点。报告内容应使用国际通用规范病理学术语，必要时需进行同行评议。



AA

附 录 A  
(资料性附录)

长爪沙鼠血液学指标正常值参考范围

长爪沙鼠血液学指标正常值参考范围见表A.1。

表A.1 长爪沙鼠血液学指标正常值参考范围

检查项目	单位	参考范围
RBC	$10^{12}/L$	5.82~9.18
HCT	%	27.1~55.3
MCV	fL	46.9~68.2
RDW	%CV	15.2~18.5
HGB	g/L	6.48~13.86
MCH	pg	10.30~17.8
MCHC	g/L	21.8~28.1
PLT	$10^9/L$	403.2~981.5
MPV	fL	4.79~5.71
WBC	$10^9/L$	0.85~3.01
NE	%	5.13~60.36
BA	%	0.00~0.45
EO	%	0.15~1.41
LY	%	29.0~86.9
MO	%	0.00~9.23

注：数据主要来自2月~4月龄长爪沙鼠，雌性、雄性动物合并统计。

## BB

附 录 B  
(资料性附录)

长爪沙鼠血清生物化学指标正常值参考范围

长爪沙鼠血清生物化学指标正常值参考范围见表B.1。

表B.1 长爪沙鼠血清生物化学指标正常值参考范围

检查项目	单位	参考范围
CRE	μmol/L	36.95~53.0
BUN	mmol/L	8.45~15.25
ALP	U/L	103.7~446.93
CK	U/L	404.78~1258.8
LDH	U/L	5.93~65.98
TP	g/L	28.54~58.8
ALB	g/L	25.48~38.9
GLU	mmol/L	2.45~9.19
TG	mmol/L	0.22~0.78
TBIL	μmol/L	0.49~2.10
TCH	mmol/L	0.92~2.95
ALT	U/L	45.66~111.9
AST	U/L	142.9~279.86
HDL	mmol/L	0.37~1.66
LDL	mmol/L	0.08~0.59
UA	μmol/L	7.62~21.85

注：数据主要来自2月~4月龄长爪沙鼠，雌性、雄性动物合并统计。

**附 录 C**  
**(资料性附录)**  
**大体解剖检查程序**

### C.1 皮肤、口腔及天然孔

注意被毛的光泽度，皮肤的厚度，硬度及弹性，有无脱毛、褥疮、溃疡、脓肿、创伤、肿瘤、外寄生虫等，有无粪便和其他病理产物的污染。

天然孔(眼、鼻、口、肛门、外生殖器等)的检查。检查各天然孔的开闭状态，有无分泌物、排泄物及其性状、量、颜色，味和浓度等。

检查眼结膜，鼻腔，口腔，肛门，生殖器的粘膜。着重注意粘膜色泽变化。

### C.2 腹腔脏器

剖开腹腔，暴露器官，立即进行视检。检查的内容包括：

- e) 腹腔液的量和性状；
- f) 腹腔内有无异常内容物，如气体、血凝块，胃肠内容物，脓汁，寄生虫，肿瘤等；
- g) 腹膜的性状，是否光滑，有无充血、出血、纤维索性渗出、脓肿、痿管、破裂、肥厚、肿瘤等；
- h) 腹腔脏器的位置和外形，注意有无异位、扭转、粘连、破裂、肿瘤、寄生虫结节，肠道浆膜有无出血斑点、坏死结节以及淋巴结的性状；
- i) 横膈膜的紧张程度，有无破裂。

#### C.2.1 胃肠道

剔净肠胃外壁脂肪组织后进行检查。

胃的检查，先观察其大小、浆膜面的色泽、有无粘连、胃壁有无破裂或穿孔等。胃剪开后，检查胃内容物的量、性状、含水量、气味、色泽、成分、有无寄生虫等。最后检查胃粘膜的色泽，注意有无肿胀、充血、溃疡、肥厚等病变。取胃组织作组织学检查。

小肠和大肠的检查：先检查肠管浆膜面的色泽、有无粘连、肿瘤、寄生虫结节等，注意肠内容物的量、性状、气味、有无血液、异物、寄生虫等。除去肠内容物，检查肠粘膜的性状，注意有无肿胀、发炎、憩室、充血、出血、溃疡、肠石、寄生虫和其他病变。小肠与大肠分别截取肠道组织作组织病理学检查。

#### C.2.2 肝脏

视检肝脏颜色和病理变化，检查肝脏的形态、大小、色泽、包膜性状、有无出血、结节、坏死等。最后切开肝组织，观察切面的色泽、含血量、血管和胆管的性状。注意切面是否隆突，肝小叶结构是否清晰，有无脓肿、寄生虫性结节和坏死等。取少许肝脏组织作组织病理学检查。

#### C.2.3 胰腺

随十二指肠取出胰腺，观察有无充血、出血、肿胀、萎缩、囊肿等病变，留样进行组织病理学检查。

#### C.2.4 肠系膜淋巴结

肠系膜淋巴结的检查：随肠系膜取出肠系膜淋巴结，检查其质度，有无肿胀、充血、出血、萎缩等病理变化。

### C.2.5 脾脏

观察其形态和色泽，包膜的紧张度，有无肥厚及瘢痕形成并检查脾髓的质度，取少许脾脏组织作组织病理学检查。

### C.2.6 肾脏及肾上腺

完整取出肾脏，先检查肾脏的形态、大小、色泽和质度。注意包膜的状态、是否容易剥离。包膜剥离后，检查肾表面的色泽、有无出血、瘢痕、梗死等病变。然后由肾的外侧面向肾门部将肾脏纵切为相等的两半，检查切面皮质和髓质的厚度、色泽、交界处血管的状态和组织结构的纹理。分别取少许肾脏组织作组织病理学检查。

取出肾上腺，观察有无充血、肿大、增生等病变。

## C.3 盆腔脏器

雄鼠盆腔脏器的检查：检查膀胱内有无结石，检查膀胱粘膜有无出血、淤血，检查膀胱壁有无肥厚、增生等；检查睾丸的外形、大小、质度和色泽，观察切面有无充血、出血、瘢痕、结节、化脓和坏死等；检查附睾，观察有无肿大，增生等病变；检查副性腺，观察前列腺有无萎缩、肿胀、增生等病变。分别留样，进行组织病理学检查。

雌鼠盆腔脏器的检查：检查膀胱内有无结石，检查膀胱粘膜有无出血、淤血，检查膀胱壁有无肥厚、增生等；观察子宫大小、子宫体和子宫角的形状。检查阴道、子宫颈、子宫内腔粘膜面的性状、内容物的性质，并注意阔韧带和周围结缔组织的状况。完整取出两侧卵巢及输卵管，注意其外形、大小、重量和色泽等。分别留样，进行组织病理学检查。

## C.4 胸腔脏器

胸腔剖开后，首先进行胸腔的视检，包括：

- a) 胸腔液的量和性状；
- j) 胸腔内有无异常内容物，如血液、脓汁、寄生虫、肿瘤、脱出的腹腔器官等；
- k) 胸膜的性状，注意有无出血、充血、炎症、肥厚和粘连等病变；
- l) 检查肺脏的体积、外形、被膜的色泽、光滑程度和边缘的状态、表面有无出血和炎性渗出物附着、有无萎陷或气肿病灶。最后将左右肺叶作纵切和横切，检查各切面的色泽、含血量和有无结节；
- m) 心脏的视检，先观察心包膜的状态，注意心包腔的大小，心包液的量和性状，心脏的位置和大小，形态，有无充血、出血、瘢痕、变性、坏死及房室充盈程度等；
- n) 检查胸腺，观察其体积、外形、颜色，检查其质度，表面有无出血。分别留样，进行组织病理学检查。

## C.5 颈部器官

经腹侧剪开颈部皮肤，进行颈部器官视检：

- a) 颌下腺视检，观察有无肿大、囊肿、肿瘤等；

b) 连气管取出甲状腺，观察其有无增生、萎缩、结节等。分别留样，进行病理组织学检查。

## C.6 神经系统

### C.6.1 脑及垂体

先观察脑膜的性状，有无出现充血、出血和脑膜浑浊等病理变化。然后检查脑回和脑沟的状态，有无脑水肿、积水、肿瘤或脑充血等病变。最后做脑的内部检查，注意脑质的湿度、白质和灰质的色泽和质地，有无出血、坏死、包囊、脓肿、肿瘤等病变。取出垂体，观察有无囊肿、增生、萎缩等病变。脑和垂体的病变主要依靠组织学检查。分别留样，进行病理组织学检查。

### C.6.2 脊髓

取指定部位脊髓做组织病理学检查。

### C.6.3 骨、关节及骨髓

取股骨远端及胫骨近端，包括膝关节及骨髓部分，进行组织病理学检查。

## C.7 肌肉

于后肢近端内侧面剪开一部分皮肤，用镊子剥去皮肤，暴露肌肉组织，肌肉的检查通常只是对肉眼上有明显变化的部分进行采样，注意其色泽、弹性、有无出血、水肿、变性、坏死等病变，横切取包括坐骨神经和骨骼肌留样，进行组织病理学检查。

## DD

附 录 D  
(资料性附录)  
长爪沙鼠组织取材规程

### D.1 组织块的选取

D.1.1 制片的组织块越新鲜越好，切取的组织块应立即投入固定液中，及时固定。

D.1.2 组织块的长、宽、厚以1.5 cm×1 cm×0.4 cm为宜，必要时可增大到2 cm×1.5 cm×0.5 cm。尸体剖检时采取病理组织块可切得稍大些，待固定几小时后再加以修整，切到适当的大小。

### D.2 取材

D.2.1 取材应全面且具有代表性，能显示病变的发展过程。应选择有病变的器官或组织，特别是病变显著部分或可疑病灶。在一块组织中，应包括病灶及其周围正常组织，且应包括器官的重要结构部分。如胃、肠应包括从浆膜到粘膜各层组织，且能看到肠淋巴滤泡。肾脏应包括皮质、髓质和肾盂。心脏应包括心房、心室及其瓣膜各部分。外周神经组织作纵切及横切面都属需要。较大而重要的病变可从病灶中心到外周不同部位取材，以反映病变各阶段的形态学变化。

D.2.2 取材时应尽量保持组织的自然状态与完整性，避免人为变化。对于胃、肠、胆囊等易变形的组织，切取后可将其浆膜面朝下平放于厚纸片上，然后徐徐投入固定液中。对于较大的组织片，可用两片细铜丝网放在其内外两面，系好，再行固定。

D.2.3 切取组织块所用的刀剪要锋利。切时应迅速而准确，由前向后一次切开，不要来回用力，勿使组织块受挤压或损伤。对柔软菲薄或易变形的组织如胃、肠、胆囊、肺，以及水肿的组织等的切取，更应注意。对小动物，可将整段肠管剪下，不加冲洗或挤压，直接投入固定液内。在采取标本时应该注意粘膜面所附着的病理性产物。组织在固定前，不应沾水。

D.2.4 在切取组织块时，需将病变显著的部分切平，另一面切成不平面。如果组织块过小或易碎，采取后装入特制的标本分载盒（铜网盒或特殊塑料制成的组织处理盒）内再行固定。对于特殊病灶要做适当标记。

D.2.5 当类似的组织块较多，容易彼此混淆时，可分别固定于不同的小瓶中，或用分载盒分装固定，或将组织切成不同的形状(如长方形、四方形，三角形等)。也可用铅笔标明的小纸片和组织块一同用纱布包裹，再行固定。

### D.3 固定液的选用

常用10%的福尔马林水溶液(市售甲醛用水稀释10倍)为固定液或可用中性福尔马林液；同时准备酒精溶液或Zenker氏液等其他固定液。固定液的量应相当于组织块总体积的5倍~10倍，不应少于组织块总体积的4倍。

将组织块投入固定液之后应及时摇动，使组织块充分接触固定液。固定液容器不宜过小，容器底部可垫以脱脂棉花。肺脏组织可盖上薄片脱脂棉花。

### D.4 固定时间

固定时间依据固定物的大小和固定液的性质而定。通常由数小时至数天。组织以甲醛液固定24 小时~48 小时后用水冲洗12 小时，可应用。用Zenker氏液固定12 小时~24 小时后，经水冲洗24 小时，可应用。

宜将组织块置于4℃冰箱冷藏固定。

#### D.5 病理组织块的寄送

将固定完全和修整后的组织块，用浸渍固定液的脱脂棉花包裹，放置于广口瓶或塑料袋内，并将其口封固。瓶外再裹以油纸或塑料纸，然后用大小适当的木盒包装，即可交邮局寄送。同时应将整理过的尸体剖检记录及有关材料一同寄出；并在送检单上说明送检的目的要求，组织块的名称、数量以及其他应说明的问题。除寄送的病理组织块外，本单位还应保留一套病理组织块，以备必要时复查之用。

#### D.6 接收送检标本

接收送检标本时，应依据送检单详细检查送检物。注意标本名称、大小及数目，是否与送检单相符，负责人及地址有无填写清楚。如发现送检标本不符，或送检单填写有误，应立即退回更正。标本固定不当，组织干涸或坏死不能制片时，也应退回。经检查无误后，即将标本编号登记，并在标本瓶上贴上标签（即病例号）。

---